Aus der neurologischen Abteilung der Universitätsklinik Heidelberg
Chefarzt: Prof. Dr. v. Weizsäcker

Kasuistischer Beitrag zur Klinik des Spongioblastoms

Inaugural-Dissertation
zur Erlangung der Doktorwürde
der Hohen Medizinischen Fakultät
der Ruprecht-Karl-Universität zu
Heidelberg

vorgelegt von

Ernst Hartmann
aus Mannheim

Lane Medical Library

1940
Brausdruck G. m. b. H. Heidelberg

Gedruckt mit Genehmigung der Medizinischen Fakultät
der Universität Heidelberg

Dekan: Prof. Dr. Rodenwaldt.
Referent: Frh. von Weizsäcker

Meiner Mutter

in Dankbarkeit gewidmet!

Digitized by the Internet Archive
in 2026

https://archive.org/details/IA40153319_0083

Der doch seltene anatomische Befund eines Spongioblastoms im Rückenmark, in der Medulla bis zur Brücke, dazu in dem Ausmaße wie er hier vorliegt, rechtfertigt den Versuch einer kasuistischen Darstellung. — Nach Cushing und Bailey ist es relativ gutartig, zeichnet sich durch einen langen Krankheitsverlauf aus, besteht aus uni und bipolaren Spongioblasten und befällt hauptsächlich den Hirnstamm und den Traktus opticus. Der akute Beginn der Krankheit in unserem Falle ließ an eine disseminierte Encephalomyelitis denken. Das Problem Tumor—Encephalitis kommt deshalb bei den Erörterungen zur Sprache. — Über das Kapitel verkannter Tumoren unterrichtet Heinrich R. in einer Zusammenfassung eingehend.

Einen neueren Beitrag bringt Jörimann. Wir verweisen, um unnötige Wiederholungen zu vermeiden, auf ihre Ausführungen. Über die Entwicklung der Klassifikation der Geschwülste, mit Johannes Müller vor 100 Jahren angefangen, über Virchow bis Cushing, Bailey, Hortega und andere, gibt K. J. Zülch ein anschauliches Bild. War es im letzten Jahrhundert ein Virchow, der nebeneinander herlaufenden Begriffen eine gemeinsame Richtung gab, so waren es in der neuen Zeit vor allem Cushing und Bailey, die durch ihre systematischen Einteilungen der Hirngeschwülste befruchtend wirkten.

Die Klinik ist bestrebt zu einer Diagnose zu kommen. Aber trotz unserer topischen Kenntnisse, unserer fortgeschrittenen Untersuchungsmethoden und vielen Orts- und Artsymptomen, die durch ständiges Sammeln im Schrifttum herangereift sind, wird es der Tumor immer wieder verstehen, Lokalisation und Art zu verschleiern. Hinsichtlich der Lokalisation werden heute die meisten Herde festgelegt. Im Bestimmen der Art ist an den Neurologen nach wie vor eine große Anforderung gestellt. Geben auch Statistiken an Hand großen Materials (Cushing, Bailey, Buckley, Förster, Gagel, Mahoney) Aufschluß über Wachstumdauer, bevorzugte Lokalisation, Altersdisposition und evtl. Geschlechtsdisposition, so kann das nur Hilfsmittel sein. Vergessen wir nicht, daß wir die Entstehungsursachen, Wachstumsgesetze, Auslösungsursachen nicht

kennen, obwohl fruchtbare Arbeitshypothesen manche Klarheit in das Wesen der Geschwulstpathologie gebracht haben (Virchow, Cohnheim, Ribbert). Welche Rollen spielen nicht Vererbung, Geschlecht, Alter, Pubertät, Klimakterium, Exposition, Ernährung und interkurrente Erkrankungen. Nur einige Beispiele, um das oben Gebrachte zu erläutern. Auch ein im Gewebs-Charakter gutartiger Tumor kann, an lebenswichtiger Stelle sitzend, einen bösartigen vortäuschen.

Die neue Systematik in der Gewebseinteilung der Hirngeschwülste hat und wird in Zukunft Gutes bringen, wird doch nun bei jeder neuen Veröffentlichung eines Falles der Gewebs-Charakter der Geschwulst eindeutig festgelegt. Hat man bislang nur den Charakter des Tumors festgestellt, wie er sich bei Operationen und nach Sektionen darbot, so widmet man sich heute schon den Zellveränderungen, die er nach Eingriffen durchmacht. J. Scheinker berichtet von im Zellcharakter gutartigen Tumoren, die bei Rezidivoperationen ihre Zellform umgewandelt hatten, d. h. sie waren bösartige geworden. —

Dieser Fall wurde betreffs der Symptome an den Statistiken und Beobachtungen von Förster, Gagel und Mahoney ausgewertet, da sie über große Fallsammlungen verfügen. Zeigt unser beobachteter Patient schon in den pathognomischen Symptomen jener Geschwülste der Brücke und der Medulla Ausnahmen, so fällt er bei den Sensibilitätserscheinungen ganz aus dem Rahmen.

Vorgeschichte.

Masern wurden von dem Patienten komplikationslos durchgemacht. Im Jahre 1938 hatte er eine rechtsseitige Rippenfellreizung und im gleichen Jahre wurde ihm der Blinddarm entfernt. Sonst ist er noch nie ernstlich krank gewesen. In der Schule kam er gut mit, wählte dann zum Berufe das Elektrofach. Seit Jahren war er verheiratet; drei gesunde Kinder sind aus der Ehe hervorgegangen. Seine Eltern leben noch bei guter Gesundheit. Beim Nachforschen, ob die Großeltern väterlicher- oder mütterlicherseits irgend etwas besonderes an ihrem Lebensablauf boten, konnte nichts gefunden werden. Zum ersten Male findet sich dieses Krankheitsbild in jener Geschlechterfolge, soweit sie zu überblicken war.

An einem heißen Julitag 1939 wollte Patient in einem 5 Meter tiefen Schacht, in dem es empfindlich kühl war, einen Elektromotor anschließen. Vor dem Einsteigen fühlte er sich noch vollständig

wohl. Er stieg ein. Da überlief ihn plötzlich ein eigenartiges Frösteln. Fast gleichzeitig damit ging ein Stoß durch ihn hindurch, die Muskeln hätten sich gespannt. Er hat es selbst als Krampf bezeichnet. Langsam hätte dieser sich wieder gelöst. Seine Arbeit im Schacht konnte er nur unter großen Schwierigkeiten beenden. — Er ging nach Hause, legte sich gleich ins Bett, da er furchtbar müde und schlapp war. In der Wärme des Bettes ließ dann das Frösteln nach. Dafür stellten sich aber bald ziehende Schmerzen im Nacken, über der Brust und in beiden Armen ein. Am nächsten Morgen stand er auf, legte sich aber bald wieder hin, denn er kam sich so kraftlos vor. Die Glieder waren wie zerschlagen. Besonders der linke Arm fiel ihm auf, weil er so schlecht aus dem Hemdsärmel schlüpfen konnte. Vor seinen Augen hätten Funken getanzt. Manchmal seien ihm furchtbare Schmerzen durch den Kopf und die Stirne gefahren. — Was jetzt geschildert wird, hat sich in den ersten Tagen entwickelt. Plötzlich starkes Schwitzen im Gesicht, am ganzen Oberkörper, ohne daß es ihm heiß war und trotzdem er ganz ruhig im Bette lag. Wenn er nur die Augen ein bißchen drehte, sah er alles doppelt; manchmal wurde es ihm so schwindelig, daß er sich irgendwo festhalten mußte. Oft wurde es ihm schwarz vor den Augen; er konnte dann nichts mehr sehen. Das kam sogar mehrmals am Tage vor. Von da ab lag er fast ständig im Bett, weil auch seine Beine ihn nicht mehr tragen wollten.

Zusammenfassung:

Aus völligem Wohlbefinden plötzliches Frösteln, krampfartige Spannung in den Muskeln, Stunden darauf starke Schmerzen im Nacken, in beiden Armen und über der Brust, Kraftlosigkeit, profuse Schweißausbrüche, starke Stirnkopfschmerzen. Doppelsehen, Flimmern und Schwarzwerden vor den Augen, große Schlappheit und Müdigkeit. Das Ganze innerhalb kurzer Zeit entstanden.

Der ihn betreuende Arzt überwies Patient in ein auswärtiges Krankenhaus, von wo er zur Untersuchung in die hiesige neurologische Klinik gebracht wurde.

Befund des dortigen Stationsarztes (Auszug):

> Pupillen gleichweit, rund, reagieren prompt auf L. u. C. Nystagmus leicht angedeutet. Augenhintergrund o. B. Doppelbilder bei extremer Seitenanwendung (z. Zt. nicht mehr).

Extremitäten:

Linker Arm kann nicht über die Waagerechte gehoben werden, auch nicht nach hinten. Messung der Umfänge ergibt gegenüber rechts keinen deutlichen Unterschied. Empfindung für spitz und stumpf werden ungenau, sowohl rechts als links angegeben. Bauchdeckenreflexe sind schwach auslösbar. Cremaster gut, Patellarreflexe nach Jendrassik schwach.

Achilles negativ Babinski, rechts positiv, links angedeutet. Romberg stark positiv WAR. im Blute negativ, Schädelaufnahme o. B. Sella nicht pathologisch verändert. Blutbild Leukozytose, Linksverschiebung.

Behandlung des Patienten im Sinne einer Myasthenie. Strychnin, Cantan, Betaxin, Solbäder, Glykokoll. Eine wesentliche Besserung trat nicht ein.

Heute zur Anamnese:

Patient schwitzt im Gegensatz zu früher nur noch am Unterkörper. An beiden Armen dagegen, auch auf der Brust, hat er ein ausgesprochenes Kältegefühl. Patient konnte nicht mehr außer Bette sein. Bei jedem Aufrichten starker Schweißausbruch, Schwarzwerden vor den Augen und Herzschlagstockung.

Interner Befund:

35jähriger Mann in ausreichendem E. u. Kz. Haut und Schleimhäute sind mäßig durchblutet, keine Varizen, Ödeme oder Exantheme. Rechts reizlose Appendektomienarbe. Kopf wird wenig bewegt, keine Nackensteifigkeit, kein Druck oder Klopfschmerz. Die Nervendruckpunkte sind vollständig frei. Ohren, Nase äußerlich o. B. — Der Rachen fand sich leicht gerötet, die Zunge belegt, die oberen Zähne fehlten. Am Hals die Muskulatur gespannt, aber nicht druckschmerzhaft. Drüsen und Struma nicht vergrößert. Thorax symmetrisch, mäßig durchatmet. Die Lungen zeigten normales reines vesikuläres Atmen, ihre Grenzen wenig verschieblich, keine Dämpfung oder Schallverkürzung. Das Herz ergab perk. normale Grenzen, Töne waren frei von path. Geräuschen, die Aktion regelmäßig. Kein Druckpuls. Blutdruck nach RR 120/95 mm Hg. Der Leib war weich ohne jeden pathologischen Befund. Extremitäten: Linker Arm konnte nur bis zur Waagerechten erhoben wer-

den. Maßdifferenzen zwischen rechts und links waren keine vorhanden. Die Muskulatur war über den ganzen Körper gleichmäßig schlaff und atrophisch.

Neurologischer Befund:

Olfaktorius und Opticus subjektiv o. B. Oculomotorius, Trochlearis, Abducens, dazu der Bericht der Augenklinik: Es finden sich weite Pupillen, die prompt auf L. u. C. reagieren. Stark frequenter Horizontalnystagmus in den Endstellungen. Außerdem leichte Abduzensparese (Rotglasprüfung). Eine bitemporale Unterwertigkeit an beiden Gesichtsfeldern. Visus und Augenhintergrund sind o. B. Doppelsehen beiderseits. Trigeminus: Corneal und Conjunktivalreflex links nur schwach auslösbar. Fazialis: Gesichtsmuskulatur wird gut innerviert. Akustikus subjektiv o. B. Glossopharyngeus und Vagus o. B. Akzessorius beiderseitig normal. Hypoglussus links paretisch.

Reflexe:

Bizepsreflex ist rechts schwächer als links. Trizepsreflex links gesteigert, rechts normal auslösbar. An spastischen Reflexen fand sich beiderseitig ein positiver Wartenberg, links ein positiver Knipsreflex, der rechts eben angedeutet war. Mayer fehlte auf beiden Seiten. In allen Etagen konnten die Bauchdeckenreflexe nicht ausgelöst werden. P. S. R. fand sich rechts bedeutend mehr gesteigert als links. A. S. R. beiderseitig gesteigert. An spastischen Reflexen ein deutlich positiver Strümpel rechts. Links dafür einen erschöpflichen Fußklonus. Rechts Klonusneigung; Babinski, Oppenheim, Gordon und Rossolimo an beiden Beinen negativ. Der Fingernasenversuch zeigt den Patienten links leicht ataktisch, beim Kniehakenversuch dagegen ausgesprochen ataktisch. Romberg war wegen der Schwäche des Patienten nicht zu prüfen.

Motilität:

In beiden Armen ist die grobe Kraft herabgesetzt, in den Beinen noch mäßig vorhanden. Die Muskulatur schwach, schlaff und atrophisch. Entartungsreaktionen lagen keine vor.

Zur Frage der Sensibilität wird auf das Schema verwiesen. Die Lumbalpunktion zeigte einen Druck von 140 mm Wasser. Nach Entnahme von 5 ccm Druck nur noch 20 mm Wasser. Im Liquor 4/3

Zellen. Das fünfte und sechste Röhrchen bei der Goldsolreaktion färbten sich violett, das siebte war schon fast wieder rot. Das zweite und dritte der Mastixreaktion zwischen klar und leicht trübe. Nach Kafka betrug das Gesamteiweiß 84,0 mg%. Davon Globuline 28,8 und Albumine 55,2, Eiweißquontient 0,52. Im ganzen: Unspezifische Abweichungen der normalen Kolloidausflockungen, erhöhter Eiweißgehalt, bei gleichzeitig erhöhtem Quotienten. Queckenstedt positiv.

Der Röntgenologe fand bei den Aufnahmen des Schädels in zwei Richtungen nur eine linke leicht getrübte Kieferhöhle und eine verkalkte Epiphyse. Sella turcica normal. Die Aufnahmen der Lenden und Brustwirbelsäule ebenfalls in zwei Richtungen ließen eine angedeutete Deformierung des 12. Brust- und des 1. Lendenwirbelkörpers erkennen. An dieser Stelle klafften die Zwischenwirbelräume. Der Befund entspräche einer Scheuermannschen Kyphose. Für eine Tumorbildung fand sich kein Anhalt. WAR. und die sonstigen Reaktionen im Blute und im Liquor negativ.

Blutbild:

Hb. 85% nach Sahli, Erythrozyten 5,02 mill., Leuko 9600, Mono 3, Stab 2, Eos 4, Seg 47, Lympho 44, Katheder-Urin massenhaft oxalsaurer Kalk. Sonstiger Befund o. B.

Verlauf:

Der Patient wurde am 10. Januar aufgenommen, wog 54,4 kg, Größe 1,66. B.K.S. nach Westergreen betrug 8 : 15 mm. Seine Temperatur schwankte zwischen 36 und 36,5, stieg nur nach der Lumbalpunktion für 3 Tage auf 37 und fiel dann wieder in den alten Schwankungsbereich zurück. Der Puls bewegte sich um 80 herum. Da der Patient verstopft war, erhielt er ab und zu einen einen Einlauf. Seine Schmerzen konnten wir nur mit wechselnden Gaben von Medinal, Adalin und Veramon dämpfen.

Am 25. Januar 1940 stieg die Temperatur plötzlich treppenförmig bis 39,5, der Puls schnellte auf 140.

Auf beiden Lungenunterlappen diffuse, zum Teil klingende Rasselgeräusche. Eine Dämpfung war nicht festzustellen. Diagnose: Bronchopneumonie. Trotz entsprechender Behandlung mit Brustwickel, Herz- und Kreislaufmittel trat am 27. Januar unter zentraler Atemlähmung der Tod ein.

Sektionsprotokoll: Obduzent Prof. Schmincke (Heidelberg).

Mit der klinischen Diagnose Encephalomyelitis kam die Leiche zur Sektion.

Im Bereich der Körperhaut kein besonderer Befund. Muskulatur an Brust und Bauch etwas wenig, bräunlich ohne Entartungen. Bauchhöhle: Die Lage der Organe gehörig, die Milz ist etwas groß, Kapsel mäßig gespannt. Die Pulpa ist bläulich, mäßig derb, nicht abstreifbar, weite und stark blutgefüllte Gefäße. Die Leber geringgradig vergrößert, derbe Beschaffenheit des Gewebes. Auf dem Schnitt bräunlich-bläuliche Farbe des Gewebes, Läppchenzeichnung deutlich; zentralen Teile der Läppchen bläulich. An der Gallenblase wenig bräunlich sämige Galle. Leberpforten in Ordnung, Magen und Darm geben zu Bemerkungen keinen Anlaß. Verhältnisse der Organe des kleinen Beckens gehörig, in der Blase wenig trüber Urin. Vorsteherdrüse kleinkastaniengroß, weiß, weichlich. Nebennierenrinde fleckig entfettet, Marksubstanz grauweiß, aber in der Ausdehnung gehörig. Die Nieren an normaler Stelle. Die bindegewebige Kapsel läßt sich leicht vom Gewebe abziehen, bräunlichgelblich, leicht getrübt. Nierenbecken ohne Befund. Zwerchfellstand rechts wie links unterer Rand der 4. Rippe. Nach Abnahme des Brustbeins zeigt sich, daß der vordere Rand beider Lungen stark gebläht ist. Im Bronchialbaum schaumigschleimiges, eitriges Sekret. In beiden Lungenunterlappen kleine, etwa bis fingerkuppengroße entzündliche Herde. Herzbeutel nichts besonderes. Beide Herzhöhlen und Herzkranzgefäße weit, mit kleinen gelblichen Innenhautverdickungen. Herzmuskel bräunlich, ohne Schwielen. Verhältnisse der Mundhöhle gehörig. Mittelgroße Schilddrüse ohne Auffälligkeiten. Rachen und Speiseröhre ohne Befund. An der weichen Schädeldecke nichts besonderes. Schädeldach mitteldick. Dura mater gespannt. Der Längsblutleiter enthält in den abhängigen Partien wenig Speckhautgerinnsel und etwas flüssiges Blut. Die weiche Hirnhaut zeigt reichlich pacchionische Granulationen rechts und links neben der Mantelspalte. Die pialen Venen der Konvexität sind stark blutgefüllt. Im Subarachnoidalraum viel Flüssigkeit. Die Windungen des Großhirns sind abgeplattet, sowohl im Bereich der Rinde, wie der Hirnunterfläche. Bei Luxation des Gehirns zeigt sich, daß die Konturen des verlängerten Markes und die Brücke verbreitert sind.

(Siehe Abb. 1.) Daraufhin wird zunächst der Rückenmarks-Kanal geöffnet. Hierbei ist etwas besonderes nicht festzustellen. Gute Füllung der Venen des epispinalen Gewebes. Bei Herausnahme des Rückenmarks in seinem Duralsack erscheint die Kontur

des Rückenmarks im Bereich des oberen Brust- und Halsmarks verbreitert, desgleichen die Brücke. Hirn und Rückenmark werden zunächst gehärtet. Die Präparation der Nn.Ischiadici, des sympathischen Grenzstranges und der Spinalganglien ergab nichts besonderes. Nach Härtung in Formol wird die weitere Sektion des Hirns und Rückenmarks vorgenommen.

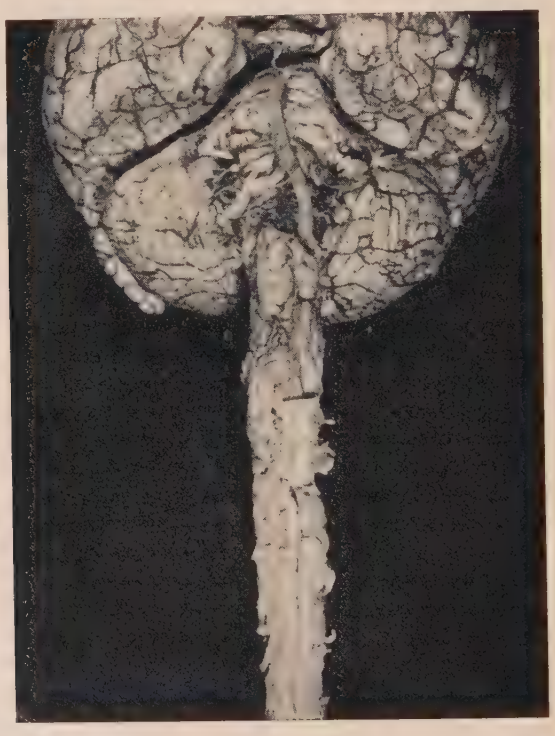

Abb. 1. Anblick des hinteren Teils des Hirns, des verlängerten Markes und des Rückenmarkes von der Ventralseite.

Dabei zeigt sich nachstehender Befund:

Auf der Frontalschnittserie des Großhirns ist in der Markmasse nichts besonderes festzustellen. Die Markmasse ist im ganzen durch eine Erweiterung beider Seitenventrikel gering komprimiert. Diese sind zylindrisch ausgedehnt. Das Ependym leicht schwielig verdickt. Auch der 3. Ventrikel, sowie der Aquäductus Sylvii ausge-

dehnt. An der umgebenden Hirnmasse nichts besonderes. Auch der vordere Anteil der 4. Hirnkammer ist stark ausgedehnt. (Siehe Abb. 2.) Die Verhältnisse liegen hier so, daß der hintere Anteil der 4. Kammer durch einen nach vorn konisch in die Ventrikelhöhle vorspringenden Tumor verschlossen ist. Auf der weiteren Querschnittserie erscheint dieser Tumor als Teil eines stabförmigen Ge-



Abb. 2. Frontalschnitt-Serie in apico-caudaler Richtung durch Brücke verlängertes Mark, Kleinhirn, sowie des ganzen Rückenmarkes. Bei a sieht man die Erweiterung der Höhle und den apikalen Teil der im Protokoll beschriebenen zylinderförmigen Geschwulst.

wächses, welches das gesamte verlängerte Mark durchsetzt. (Siehe Abb. 2 b und c.) Der hintere Teil der 4. Kammer ist durch das Gewächs, welches im Durchmesser 4 cm mißt, vollkommen verlegt. Das die Geschwulst zusammensetzende Gewebe ist weißlich, weich und teilweise infolge Durchblutung bräunlich. Die Konturen des

verlängerten Markes sind verbreitert. Die Geschwulst läßt sich bis in das mittlere Brustmark hinein verfolgen. Hier zeigt sich auch, daß Teile der Geschwulst zystisch sind. Der Hohlraum, der in der Geschwulst zur Entwicklung gekommen ist, wirkt im allgemeinen schmal. Teilweise scheint er mit dem Zentralkanal des Rückenmarks zusammenzuhängen. Nach dem Befund konnte es sich nur um eine Stiftgliose des verlängerten Marks und des Rückenmarks handeln, wobei die Geschwulst sich über das verlängerte Mark hinaus noch in den 4. Ventrikel entwickelt hatte. Durch die Behinderung des Liquorabflusses war es zu einem Hydrocephalus der beiden Seitenkammern, der 3. Kammer und des proximalen Teils der 4. Hirnkammer gekommen. Die mikroskopische Untersuchung des Gewächses ergab den Befund eines Spongioblastoms. Das Geschwulstgewebe war aus Gliagewebe, das sich aus Gliazellen von verschiedener Form zusammensetzte, aufgebaut. Das Geschwulstgewebe enthielt reichlich Fasern, das perivaskuläre war teilweise ödematös. Das für die Bezeichnung der Geschwulst Bestimmende war ein im Gewebe vorhandenes Hohlraumsystem an verschiedenen Stellen. Die Wandungen der Hohlräume wurden durch kubische Zellen gebildet. Es handelt sich hierbei um die für Spongioblastom charakterische zentralkanalähnliche Hohlraumbildungen.

Zusammenfassend war das wesentliche des Falles eine stiftförmige Spongioblastomatose des verlängerten Marks und Rückenmarks, zum Teil mit Syringomyelie. Durch Abflußstörung des Liquors aus der 4. Hirnkammer,in die Geschwulst sich hineinentwickelt hatte, war es zu einem Hydrocephalus der beiden Seitenkammern des 3. und teilweise des 4. Ventrikels gekommen.

O. Foerster, O. Gagel und Mahoney hatten zur Symptomfestlegung teils zahlreiche eigene Fälle, teils die von Mahoney aus der Literatur seit 1911 zusammengestellten, zur Verfügung.

Es handelt sich um Tumoren des Mittelhirns, der Brücke und der Oblongata. Von 78 histologisch verifizierten Geschwülsten sind 27 Astrocytome, 14 Spongioblastoma polare, 3 Gangliocytom und Gangliogliom, 26 Glioblastoma malignum, 1 Medulloblastom, 2 Ca-Metastasen, 4 Tuberculoma, 1 Tuberöse Sklerose. — Hervorzuheben wäre, daß aus ihrem eigenen Material nur ein Spongioblastoma bekannt ist.

Im Vergleich dazu eine Gegenüberstellung der Erhebungen, die H. Flock in Freiburg an 8172 zur vollständigen Sektion gekommenen Leichen gemacht hat. Sie umfassen die Jahrgänge 1919—1935.

Erstaunlich ist die große Anzahl von Hirntumoren, die bei den Sektionen beobachtet wurden. Es waren nicht weniger als 202 festgestellt worden. Das sind fast 2,5%. — Davon waren:

Gliome	74	Fälle
Kleinhirntumoren	11	„
primäre Hypophysentumoren	15	„
Tumoren der Hirn- u. Rückenmarkshäute	18	„
verschiedene Tumore u. tumorähnliche Gebilde des Gehirns und Rückenmarks (hier mit einbegriffen Gliosen und Gliomatosen)	13	„
	4	„
Chordome	6	„
Tumoren des Plexus, Chorioideus	4	„
Sympathicoblastome	2	„
Ca-Metastasen	26	„
Fortgeleitete Tumoren (Ca, Sarkom)	7	„
Konglomerattuberkel	26	„

Wenn in der Zusammenstellung die Tuberkel weggelassen werden, kommt H. Flock annähernd auf dieselbe Prozentzahl der Gliombeteiligung, d. h. 40 –42 %, wie es Cushing angegeben hat. Ohne das Weglassen beträgt sie 37 %.

Es werden im weiteren nur die Gliome betrachtet. — Aus seiner Aufstellung über die Häufigkeit des Sitzes fassen wir folgendes heraus: Stirnhirn 18, Großhirn 4, Stammganglien 10, Corpora quadragemina 3, Kleinhirn 5, vierter Ventrikel 2, Brücke 7, Medulla 3, Rückenmark 1. Von seinen 74 Gliomen teilt Flock 67 in Glioblastom im Sinne del Rio Hortegas, bzw. in das Spongioblastom im Sinne Cushing, Bailey.

Was fand Buckley bei 25 veröffentlichten Ponstumoren: 10 Fälle Spongioblastoma multiforme, 5 von Spongioblastoma unipolare, 7 Faserbildende, 2 protoplasmatische Astrozytome, 1 Astroblastom. Ein Spongioblastoma multiforme ist weich und von Zysten durchsetzt, stellenweise durchblutet, nekrotisch und bösartig. Im mittleren Alter bevorzugt es das Gehirn, im Kindesalter dagegen die Brücke und hauptsächlich deren basalen Teile. Von seinen 10 Fällen fielen 7 in das Kindesalter mit Sitz an der Brücke.

Das Spongioblastoma uni oder bipolare, auch das Astrocytom, wachsen langsam, sind klein, derb, durchflechten oft die Nervenfasern und sind verhältnismäßig gutartig. Sitz meist dorsal der Brücke oder als Tumor im 4. Ventrikel, teils treiben sie gleichmäßig die Brücke auf.

Nur 4 Fälle blieben auf die Brücke allein beschränkt. Der Ort, von dem der Tumor ausging, ist deshalb oft schwer festzulegen. Weiter wird bemerkt, daß gerade der Okulomotorius besonders oft ergriffen war.

In unserem Falle handelte es sich um ein Spongioblastom (Schmincke). Gibt es eine Geschlechtsdisposition? — Betrachtet man das Material der bis jetzt aufgeführten Autoren, so sind ihre Angaben widersprechend. Ihre Statistiken sind wohl nicht auf der gleichen Basis aufgebaut, aber dieser Fehler ist nicht ausschlaggebend.

Altersdisposition:

Flock macht an Hand einer schematischen Darstellung interessante Feststellungen. Erfaßt hat er gleichzeitig die männlichen und weiblichen Gliomträger. Auf der Ordinate und Abszisse sind jeweils Anzahl der Gliome und der Lebensjahre aufgetragen. Die männlichen und weiblichen Kurven laufen bis zum Abschluß der männlichen Entwicklung nebeneinander her, doch dann steigt die männliche an, während die weibliche etwas fällt. Dann eine beiderseitige Akme um das 50. Lebensjahr. Im ganzen überwiegen die männlichen Träger. Das Ansteigen um das 5. Jahrzehnt fand er auch von Schmincke und Roussy bestätigt. Fassen wir einmal die von Foerster, Gagel, Mahoney beobachteten und zusammengestellten Tumoren in eine Zahlenreihe. Ein Vergleich mit obigen Angaben ist natürlich nicht möglich, da die gleichen Voraussetzungen fehlen.

36, 19, 14, 16, 8, 7,1.	Jede Zahlenrubrik umfaßt ein Jahrzehnt:	
	1—20 Jahre	20—70 Jahre
Foerster, Gagel, Mahoney	55	46
Buckley	8	7
Pilcher	9	2
	72	55

Wie lange ist der Krankheitsablauf von gut- und bösartigen Tumoren?

Die Angaben darüber im Schrifttum schwanken in großen Breiten. Der eine oder der andere erlebte einen gutartigen Tumor mit raschem Verlaufe. Dadurch wurden natürlich seine Zeitangaben ver-

kürzt. Im Vergleiche der Angaben von Buckley, Mahoney, Foerster, Gagel und Pilcher kommen wir zu folgenden Durchschnittszahlen: Vom Krankwerden bis zum Exitus: Gutartiger Tumor (Astrocytom und Spongioblastom) ungefähr 3 Jahre, bösartiger durchschnittlich 6 Monate (Spongioblastoma multiforme).

Für unseren Fall errechnet sich eine Zeit von 7 Monaten, wenn wir annehmen, daß der Tumor über den Weg einer schlechten Atmung Ursache der Bronchopneumonie war.

Zur Frage des akuten Beginns:

In differentialdiagnostischer Erwägung wurde von uns disseminierte Encephalomyelitis, Tumor und Syringomyelie gezogen. Was sagt Redlich nach seiner Veröffentlichung über die disseminierte Encephalomyelitis, in großen Zügen wiedergegeben?

Es sind alle Altersklassen vertreten. Frauen überwiegen etwas über die Männer. Eine Zunahme der Fälle kommt erst seit 1926 zur Beobachtung. Die Erscheinungen kommen rasch, oft unter Remissionen in Tagen oder Wochen, manche unter Fiebererscheinungen, halten sich auf der Höhe, gehen in Heilung über oder bleiben stationär. In einem der Fälle fand sich Progression.

Der Liquor war klar, öfters leichte Drucksteigerung bei geringer Eiweißvermehrung. Zellzahl vereinzelt normal, meistens vermehrt, fast ausschließlich Lymphozyten.

Wodurch kommen die nicht seltenen Fehldiagnosen zustande?

Sprechen wir im Sinne Jörimanns. Des öfteren ist es der akute Beginn, des weiteren der rasche Ablauf der Krankheit, in seltenen Fällen die Flüchtigkeit der Paresen, die Sommolenz, die Apathie, Bewegungsarmut, vermehrte Salivation, ein andermal erhöhte B.K.S. und Leukozytose. Seine abschließenden Betrachtungen enthalten wenig Trost für das neuerliche Vermeiden einer Fehldiagnose. Er sagt, was wir hier in unseren Worten wiedergeben.

Rückblickend auf seine eigenen und zitierten Fälle, läßt sich feststellen, daß keine Lokalsymptome gerade pathognomisch für Tumor oder Encephalitis seien. Wenn zum Beispiel zuerst Okulomotoriuserscheinungen auftreten, so spricht das nicht gerade für Tumor. Treten Gehörstörungen, diese sogar beiderseitig auf, so fällt das für Tumor in das Gewicht.

Margulis und Model zeigen in ihrer Arbeit über abortive Encephalotiden an 50 Fällen, wie häufig doch die Motorik befallen wird. 43 hatten Okulomotoriusstörungen, bei 27 war der Absucens

beteiligt und bei 23 der Facialis. 10 hatten vestibuläre Störungen Weiter waren 5mal der Trochlearis, 1mal Trigeminus, 3mal der Hypoglossus ergriffen. — Demnach wäre für eine Encephalitis festzuhalten:

Meist akuter Beginn, mit oder ohne Fieber, Veränderung der B.K.S. und des Blutbildes, Flüchtigkeit der Symptome, Bevorzugung der Motorik! Zur Unterscheidung ob Tumor oder Encephalitis stehen uns folgende Methoden zur Verfügung. Grün legt Wert auf B.K.S. und Blutbild. Abgesehen vom primären Infekt verliert aber die Methode an Bedeutung, da auch Tumoren mit diesen Verschiebungen einhergehen. Jörimann, Fall Matthes, vorliegender Fall. Der Liquorzucker sollte untersucht werden, da einer Erhöhung desselben Bedeutung zukommt.

Dafür verdient die Methode von Knauer und Jaensch Beachtung. Sie besteht in der Übertragung von Liquor auf die Hornhaut eines Versuchstieres. An der skarifizierten Stelle entsteht eine punktförmige Keratitis, die durch geeignete Verfahren sichtbar gemacht wird. Verfasser haben bei Kranken, die das Bild einer Encephalitis boten, bei denen aber die Übertragung negativ ausfiel, stark an der Diagnose gezweifelt, und sie hatten recht, denn die Sektion brachte Tumoren zum Vorschein. Das Röntgenbild wird in dem einen oder anderen Fall, wenn Verkalkungen, Zerstörungen oder Gefäßneubildungen vorliegen, ein positives Ergebnis liefern. Stenvers gab eine Röntgenspezialtechnik bekannt, die aber sicher selten Anwendung findet. Vergessen seien nicht Arteriographie, Encephalographie und Kontrastaufnahmen.

Wir dachten an eine Encephalomyelitis in erster Linie wegen des akuten Beginns, des Fröstelns, der Schwäche, der Apathie, der Schweißausbrüche und nicht zuletzt wegen des eigenartigen Sensibilitätsausfalles, wovon später im Vergleich mit Foerster, Gagel und Mahoney die Rede sein wird.

Daß in diesem Falle auch an eine Syringomyelie gedacht werden konnte, sei an dem von F. Krause beschriebenen Falle klar gemacht.

Es handelt sich um einen 26jährigen Schlosser. Familienanamnese o. B. Eigenanamnese desgleichen. Sechs Wochen vor der Aufnahme wurde der Kranke von Grippe befallen. Er wurde zusehends aufgeregt. Das Gehen wurde immer schwerer, fühlte sich unsicher. Es war ihm, als sei er betrunken. Die Zunge war schwer, die Sprache wurde schlecht. Wenn er nach links schaute, sah er doppelt. Der Schlaf war schlecht, fast ständige Verstopfung und Erbrechen. — Mit der Diagnose Kopfgrippe wurde er aufgenommen.

Befund:

Die Gesichtsmuskulatur war gut innerviert, leichter Horizontalnystagmus. Die rechte Zungenhälfte gelähmt, desgleichen die vom Accessorius versorgten Muskeln. Parese des linken Armes und des linken Beines. In der rechten Gesichtshälfte Temperatur und Schmerzempfindung herabgesetzt. Oberflächenempfindung intakt. Die spinothalamische Sensibilität ist von C 2 — Th 5 links stark gestört. Berührungs- und Tiefensensibilität sei noch erhalten gewesen. Tonus leicht gesteigert, Ataxie der Glieder, Conjunktivalreflex fehlte beiderseits, rechts der Cornealreflex. Radius und Tricepsreflex links gesteigert, desgleichen die Reflexe des linken Beines. Liquor ohne Befund. Sichere Pyramidenzeichen waren keine vorhanden. Starke Pulsschwankungen, Erbrechen und Verstopfung. Nach 17 Wochen als gebessert entlassen. Lähmungen sind geblieben! Die Sensibilitätsstörungen hatten sich etwas behoben. Es war an eine entzündliche Erkrankung der Medulla gedacht worden.

Vorübergehend war Patient wieder arbeitsfähig. Doch erneute Kopfschmerzen, Schwindel, Invalidisierung. 1934 wieder aufgenommen. Bot jetzt die Zeichen einer Syringomyelie.

Allgemein geht die Syringomelie ohne Liquorveränderungen einher. Nur in seltenen Fällen wird sie einmal Passagehindernis sein. Sie lag anfänglich am Rande unserer Erwägungen und wurde dann ausgeschlossen.

Kehren wir zu unseren Ausgangsbetrachtungen zurück. Foerster, Gagel, Mahoney beobachteten einen akuten Verlauf eines Glioblastoms des Mittelhirns bei einem 25jährigen. Fieber, Kopfschmerzen, Erbrechen, Nackensteifigkeit, Kernig, Doppelsehen; im Liquor hochgradige Lymphocytose, allmählich Vierhügelsyndrom.

Weiter bei einem 11jährigen Knaben. Plötzlich das Bild einer Meningitis, Tetraplegie, Anästhesie des ganzen Körpers. Diffuses Gangliocytom der Oblongata. Diese Beispiele zeigen deutlich, welche Symptome ein Tumor alle vortäuschen kann. In fast einem Drittel der Fälle obiger Autoren, in denen die Krankengeschichte genügend bekannt ist, spielt ein Trauma im Sinne einer Manifestation oder Exacerbation eine offensichtliche Rolle. In unserem Falle ist nicht ausgeschlossen, daß die Temperatur einen Einfluß auf das Manifestwerden ausübte, auf dem Wege über Blutdrucksteigerung und nachfolgenden Blutungen im Tumor. Es ist aber bei der Beurteilung Vorsicht am Platze, da die Angaben des Patienten nicht kontrollierbar sind und bei den meisten Menschen absichtlich oder unabsichtlich eine Ursache der Erkrankung gesucht wird. Interessant ist auch die Mitteilung von Berblinger, wo nach frühem

Schädeltrauma später an jener Stelle ein Glioblastoma multiforme auftrat. —

Er demonstrierte das Hirn eines 26jährigen Mädchens, das im Alter von 4 Jahren gestürzt war. Als Residue fand sich im Scheitelbein eine Hyperostose, gleichzeitig Duraverwachsungen und ein Defekt der Tabula interna. Bis zur Pubertät bot es keine Besonderheiten. Doch dann setzten Depressionen ein. Es formte sich daraus ein schyzophrenes Zustandsbild. Dazu kamen allmählich tonisch-klonische Krämpfe und ein erhöhter Hirndruck. Die Sektion brachte ein Glioblastoma multiforme zutage, das im Balken und im Marklager des rechten Scheitellappens saß.

Im folgenden werden die Symptome der Geschwülste der Brücke und Medulla besprochen. Als Grundlage diente die zusammenfassende Darstellung von Foerster, Gagel und Mahoney. An eigenem Beobachtungsmaterial hatten sie 38 Fälle, aus der Literatur waren von Mahoney 72 bis 1911 zurück zusammengestellt.

Augenhintergrundveränderungen:

Von 86 Fällen hatten 41 eine Stauungspapille, 39 keine, 6 geringfügige Veränderungen im Sinne einer venösen Stase oder einer geringen Neuritis. Nach ihren Beobachtungen bestehen keine Beziehungen zwischen Krankheitsdauer, Tumorart und Stauungspapille.

Erstaunen muß es immer wieder erwecken, was auch für unseren Fall zutrifft, daß trotz vollständigem Verschluß der Liquorwege, langem Bestand eines Hydrocephalus, die Stauungspapille ausbleibt. Zur Abgrenzung der Tumor-Encephalitis trägt also nur ihr Vorhandensein bei. Im übrigen harrt das Problem der Stauungspapille immer noch seiner Lösung.

Christiansen hat zusammen mit dem Chirurgen Schaldemose an die 500 Fälle von Gehirntumor gesehen. Er kommt ebenfalls zu dem Ergebnis, daß die intrapontinen Tumoren verhältnismäßig spät eine Stauungspapille machen, während im Gegensatz dazu die Frontalgeschwülste konstant damit einhergehen. Nach Nonnes Erfahrungen fehlt bei Stirnhirntumoren zu 40 % die Stauungspapille und die Pulsverlangsamung sei noch weit weniger vorhanden.

Kopfschmerz:

Foerster, Gagel, Mahoney fanden dieses Symptom durchweg fast immer stark ausgebildet, teils waren es Stirnkopfschmerzen, teils waren die Schmerzen streng in das Auge lokalisiert. Bei ande-

ren wieder strahlten sie in den Nacken aus. In einigen Fällen gingen sie als Prodrome voraus. Sie kennen aber auch Fälle, wo der Schmerz vollkommen fehlte. — Horrax, der aus der Cushingschen Klinik 15 Tumoren der Epiphyse und 15 Tumoren der Brücke bezüglich ihrer Symptome verglich, kam zu folgendem Ergebnis, daß die Brückentumoren in $^2/_3$ der Fälle mit Lokalsymptomen beginnen. Zu dem gleichen Resultat kam Christiansen bezüglich der Lokalsymptome. — Was sagt Horrax weiter?

Die Tumoren der Zirbeldrüse dagegen beginnen hauptsächlich mit Kopfschmerzen, gelegentlichem Erbrechen und Sehstörungen. Pseudocerebellare Erscheinungen sei bei beiden zu 90 % vorhanden. Hörstörungen wurden bei Epiphysentumoren subjektiv auf beide Seiten, bei Ponstumoren einseitig lokalisiert. Hemiparese oder Hypästhesie gingen bei Ponstumoren stets mit gekreuzter Facialparese einher.

In unserem Falle fanden sich Kopfschmerzen, Schmerzen im Nacken, in den Armen und über der Brust.

Zur Frage Encephalitis lassen wir Jörimann sprechen. Kopfschmerz als weiteres allgemeines Symptom fördert in der Differentialdiagnostik nicht stark. Nach van Gehuchten weisen sehr heftige Schmerzen eher auf Tumor hin. Bei encephalitischen Prozessen werden Kopfschmerzen des öfteren angegeben.

Erbrechen:

In der Frage Tumor—Encephalitis bringt auch dieses allgemeine Symptom nicht weiter.

Von 69 Fällen fehlte bei Foerster, Gagel, Mahoney das Erbrechen nur 6mal; teilweise ging es als Prodrom lange voraus. Bei uns fehlte es erstaunlicherweise, obwohl doch gerade die Medulla und Brücke dazu prädestiniert ist.

Schwindel:

Jörimann zitiert List. Nach ihm machen die Gliome der Brücke häufig starke subjektive Schwindelerscheinungen. Bei den von ihm selbst durchgesehenen Fällen von Kindern stand dieses Symptom nie im Vordergrund.

Unter Schwindel verstehen die Patienten sehr viel. Einmal sind es Schwäche, dann wieder Ohnmachten. Es müßten deshalb die Patienten immer gefragt werden, ob sich die Gegenstände um sie herumdrehen, ob sich der Boden senke, oder ob sie das Gefühl hät-

ten, in einem Fahrstuhl zu sitzen. Damit haben wir Drehschwindel-Horizontal und Vertikalschwindel genannt.

Unser Patient berichtete darüber folgendes: Es wurde ihm so schwindelig, daß er sich irgendwo festhalten mußte.

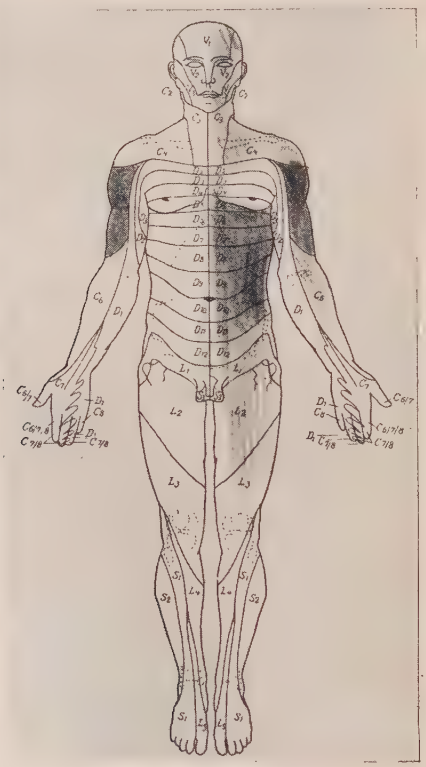

Sensibilitätsschema nach Déjérine

Nach Foerster, Gagel, Mahoney haben die Tumorträger zumeist Schwindelgefühle, oft als einziges Symptom vor Ausbruch der Krankheit. Bei Geschwülsten der Medulla und Brücke stelle es ein Herdsymptom dar, infolge Reizung der Vestibulariskerne. Erfaßt wurden bei Besprechung der allgemeinen Symptome die Tumoren der Brücke, des verlängerten Marks und des Mittelhirns. — Nehmen wir als allgemeines Symptom noch das Fieber dazu. Eine disseminierte

Encephalomyelitis kann mit und ohne Fieber verlaufen (Redlich). Jörimann erwähnt Marcolongo, der die Hirngeschwülste, die mit Fieber einhergingen, aus der Literatur zusammengestellt hat. Die meisten mit Fieber einhergehenden Tumoren des Gehirns sitzen in der mittleren Schädelgrube, dann die Brücke, die mit 7 % beteiligt ist. Es folgen dann Kleinhirn und Zirbel mit je 2,5 %.

Im allgemeinen darf man fieberhaften Verlauf doch zugunsten eines Infekts verwerten!

Vorliegender Fall zeigt in der Anamnese das Frösteln. Im Vergleich zu den anderen akuten vegetativen Symptomen lag es nahe, an Fieber zu denken. Die kurze Zeit, in welcher der Patient von uns beobachtet wurde, hatte er beinahe Untertemperaturen 36—36,5.

Atmung.

Foerster, Gagel, Mahoney fanden bei ihren beobachteten Fällen 19 teils mit forzierter Atmung, oder anfallsweiser Atemlähmung, oder Cheyne-Stokes'scher Typ. Bei dem schon erwähnten Knaben mit einem diffusen Gangliozytom in der Medulla war die Atmung sogar ständig erschwert. – Auch hier wird von einem Herdsymptom gesprochen, das entweder in Reizung oder Ausschaltung des über Oblongata, Brücke und Mittelhirn ausgedehnten Atemzentrums besteht. Bei ihren 6 Mittelhirntumoren wurde die Störung nur einmal vermißt. Des weiteren wurde in einem Fall von Glioblastom der Oblongata das klinische Bild durch einen heftigen unstillbaren Singultus beherrscht. — Mahoney fand ihn zweimal.

Fast allen gemein sei eine ausgesprochene Expirationsschwäche. Jörimann, der in seiner Arbeit Beiträge zur Differentialdiagnose Ponstumoren-Encephalitis, eingehend die Symptome gegeneinander abwiegt, hat sich über diesen Punkt nicht geäußert. Es ist aber zu erwarten, daß entzündliche Herde in jener Gegend dieselben Erscheinungen machen.

In unsererm Falle wurde bis kurz vor dem Tod eine gestörte Atmung nicht festgestellt, außer der erwähnten mäßigen Durchatmung des Thorax. — Doch starb dann der Patient unter zentraler Atemlähmung. Die Möglichkeit ist nicht ausgeschlossen, daß er seine Bronchopneumonie auf Grund dieser nicht besonders auffälligen Atemschwäche bekam. Durch Mehrbelastung des Atemzentrums mußte es dann zu einem Versagen kommen.

Schluckstörungen:

Sie wurden bei unserem Patienten nicht beobachtet. Sollten welche vorhanden gewesen sein, so waren sie nur geringfügiger

Natur. Das ist wiederum erstaunlich, zeigt uns doch ein Vergleich mit den Beobachtungen von Foerster, Gagel, Mahoney, deren Zahlen für die Besprechung nachfolgender Symptome ebenfalls herangezogen sind, daß diese in 18 von 34 vorhanden waren. Diese Störung konnte sogar auftreten, ohne daß Lähmungen vom Trigeminus, Facialis, Glossopharyngeus Vagus und Hypoglossus vorlagen.

Artikulationsstörungen:

Von 34 fanden sich 21. Auch hier wiederum einige ohne irgend welche Störung an den zugehörigen Nerven. Bei zwei sogar vollkommene Anarthrie. Nichts davon fand sich bei vorliegendem Fall.

Cerebellar fits:

Anfälle von Streckstarre. Sie fanden sich bei obigen Autoren in 8 Fällen. Weitaus häufiger trifft man sie bei Mittelhirntumoren an. Die Anamnese unseres Patienten berichtet, daß das Leiden mit einem Krampf begann und dabei sei ihm so eigenartig gewesen. Wiederholt hat sich etwas derartiges nicht mehr. Auch Jörimann stellte derartige Zustände bei der Durchsicht seines Materials fest.

Psychische Störungen:

Bei 34 Tumoren der Brücke, des Mittelhirns und der Oblongata boten 18 Patienten psychische Erscheinungen. Drei von 6 Mittelhirntumoren verliefen unter dem Bild einer klassischen Manie. Ein weiterer bot ein hochgradiges Delir, wechselnd mit Schlafsucht, ein fünfter waren somnolent.

Bei den 28 bulbo-pontinen Fällen, die uns hier besonders interessieren, hatten 9 Zustände von Somnolenz oder Anfälle von Bewußtlosigkeit. 4 Fälle Phasenwechsel von Delir und Somnolenz. Bei Mahoney fand sich ein Überwiegen der Benommenheitszustände und der auftretenden, anfallsweisen Bewußtlosigkeit. —

Lenken wir den Blick zur Encephalitis, so wird die Diagnose oft wegen der Schlafsucht, Apathie und Benommenheit gestellt.

Sensibilität:

Betrachtet man das Schema, so kann man sich des Eindruckes nicht erwehren, daß für den Ausfall verschiedene Herde verantwortlich sind. Eine disseminierte Herdbildung, auch eine Syringomyeliebildung können dazu führen. Was für Ausfälle finden sich im allgemeinen, ziehen wir obige Autoren zum Vergleich heran.

14 Fälle zeigten Sensibilitätsstörungen. 11 davon boten Hemianästhesie bzw. Hypästhesie, 2 bilaterale, 1 zuerst Hemi dann bilaterale. — In der Mehrzahl der Fälle war damit eine Hemiparese verbunden. In einem Fall zeigte sich eine Hemiplegie ohne gleichzeitige Sensibilitätsstörung. Mahoney fand in 20 Fällen nur 10 kombiniert.

Unser Patient konnte den linken Arm nur bis zur Waagerechten heben. Der positive Queckenstedt machte einen Tumor wahrscheinlich. Der Drucksturz des Liquors kam dadurch zustande, daß das Gewächs, das ja bis in das Brustmark herabreichte, das Rückenmark geschwellt hatte. Die an und für sich verringerte Liquormenge stand deshalb unter Druck. Das Fehlen von Zellen im Liquor machte eine entzündliche Verklebung unwahrscheinlich. Doch in diesem Zusammenhang sei noch einmal an eine Statistik von Elsberg, den Knauer zitiert, erinnert. Er hatte 37 Tumoren mit akutem Verlauf beobachtet, die teilweise mit meningealen Reizerscheinungen einhergingen. Die Diagnosen schwankten zwischen Vergiftung und Encephalitis. $^1/_3$ der Fälle boten Pleocytose. $^1/_5$ Xanthochromie und Globulinvermehrung. Die Deutung des oben genannten Liquorbefundes im Rahmen des Gesamtbildes hatte doch einige Schwierigkeiten geboten.

Pyramidenzeichen:

Sie brauchen nicht vorhanden sein. Doch sind die Pyramiden meist geringfügig beteiligt, was sich in einzelnen pathologischen Reflexen dartut. Am Vergleichsmaterial gemessen, gehört unser Fall wieder zu den Seltenheiten, daß er trotz ausgiebiger Durchwachsung der Medulla und des Rückenmarks keine ausgiebigen Lähmungen und Paresen bot, die in 14 von 28 in ausgesprochenem Maße bestanden. Man hätte eine Tetraparese oder eine Tetraplegie erwartet.

Zur Frage Encephalitis gilt das von Redlich Gesagte. Jörimann faßt es so zusammen: Man kann sich nun fragen, welchen Prozeß die größere mechanische Reizwirkung innewohnt, ob einem Tumor mit der eher langsamen Durchdringung, Durchflechtung und Zerstörung oder einer Encephalitis mit ihren periphaskulären Exudaten und Neigung zur Ödembildung. Es ist anzunehmen, daß dem Tumor die anhaltendere Reizwirkung zukommt. Aber es gibt auch Fälle, die stationär bleiben oder zur Progression neigen (Redlich).

In 15 Fällen der Vergleichsstatistik waren die Hirnnerven streng einseitig ergriffen, in weiteren 8 Fällen war auch gleichzeitig die andere Seite befallen. Es waren aber höchstens 1 —2 Nerven gleich-

zeitig affiziert. In der Mahoneyschen Zusammenstellung war das Verhältnis geringer.

Um den eigenen Befund noch einmal zu wiederholen. Trigeminus, Abducens und Hypoglossus links affiziert, rechts nur das Abducens.

Margulis und Model sahen auch in ihren Fällen, die sie im Jahre 1926 27 zusammenstellten, daß der Trigeminus, Trochlearis und Hypoglossus ergriffen wurde, um damit wieder an die Encephalitis zu erinnern. — Stellen wir kurz die Zahlen von Foerster, Gagel und Mahoney zusammen. Trigeminus: Bei 28 bulbopontinen Fällen war er 13mal ergriffen, 12mal der sensible, 8mal der motorische, zusammen mit dem sensiblen, nur einmal der motorische allein. Facialis: 8 Fälle betroffen. Zum Teil waren es tonische Kontrakturen, zum Teil gingen sie als Reizerscheinungen dem Krankheitsbild voraus. Abducens 12mal zur Hälfte einseitig, zur anderen doppelseitig.

Akkustikus:

Er wird etwas ausführlicher behandelt, da ihm zur Differentialdiagnose gegenüber extrapontinen Geschwülsten eine Bedeutung zukommt. In den 28 Fällen war 5mal der Cochlearis, des weiteren 5mal der Cochlearis zusammen mit dem Vestibularis befallen. Stets einseitig. Was Horrax bestätigt. Nur in einem Falle doppelseitiges Befallensein. Aber auch Oktavusneurinome, zu denen intrapontine Geschwülste in Differentialdiagnose stehen, machen mit seltenen Ausnahmen durchweg einseitige Taubheit. Dafür gewinnt die Dissoziation von Cochlearis und vestibularis Bedeutung. Bei Oktavusneurinom ist sie selten, d. h. einseitige Taubheit mit intaktem Vestibularis spricht für intrapontinen Tumor. Foerster, Gagel und Mahoney fanden aber auch bei ihren Patienten, daß intrapontine Tumoren in seltenen Fällen akustische, jedoch zumeist geringe Reizerscheinungen machten. Das galt als Vorrecht der Oktavusneurinome. Es liegt in der Natur der Encephalitis, daß sie sicher auch diese Dissoziationsstörung macht. Glossopharyngeus und Vagus können in ihrem sensiblen, motorischen und sekretorischen Anteil ergriffen werden, was sich an Geschmacksstörungen, Sekretionsstörungen und am Ausfall der Pharynmotorik kundtut. — Auffallend gering ist die Beteiligung des Akzessorius. Bei ihren Fällen war er nur 1mal affiziert. Nach Mahoneys Sammlung wurde er 7mal ergriffen, zum Teil sind es aber Fälle, die nicht ganz klar liegen, wie die Autoren dazu bemerken.

Auch unser Fall scheint diese Regel zu bestätigen. Diesem

Nichtergriffenwerden könnte vielleicht einmal differentialdiagnostische Bedeutung zugemessen werden. —

Schließlich wären noch die vegetativen Störungen zu erwähnen:

Es ist erstaunlich festzustellen, daß der Herzrhythmus bei pontinen und medullären Tumoren so wenig im Sinne einer Brady- oder Tachycardy beeinflußt wird. Sie bieten zum Teil nur eine eigenartige Pulslabilität, wie sie sich bei Operationen oft zeigt. Auch bei unserem Patient fand sich eine Pulslabilität. — Beim Aufrichten drohte sein Herz auszusetzen. Im Gegensatz dazu die intraventrikulären Tumoren, die oft mit Herzschlagveränderungen einhergehen, worauf obige Autoren besonders aufmerksam machen.

In 28 bulbopontinen Fällen hatten 13 Innervationsstörungen der Pupille, ohne daß der Oculomotorius ergriffen war oder Störungen seitens der Vierhügel vorlagen. Meist reflektorisch, weniger total, einseitig oder doppelseitig. Diese Störungen traten auch bei kaudalem Sitz der Tumoren auf. — Wir fanden weite Pupillen, was einer Reizung des Sympathicus gleichkommt.

Tumoren der Brücke und Oblongata rufen gerne verstärkte Tätigkeit der Drüsen hervor. Salivation, auch einmal verstärkte Tränensekretion, oft ist das Bronchialsekret vermehrt; das Ganze kommt einer Reizung der vegetativen Kerne gleich.

Von unserem Falle fügen wir das eigenartige Verhalten der Schweißsekretion hinzu. In der ersten Hälfte der Krankheit schwitzte der Patient nur am Oberkörper, das verlor sich in der zweiten Hälfte. Dafür trat eine allgemeine Kälteparäthesie auf. Das Schwitzen war jetzt am Unterkörper.

Blasen- und Mastdarmstörungen finden sich beim Vergleichen unseres Falles mit anderen recht oft. Sie sind aber mit Ausnahmen nie als schwer zu bezeichnen. Die Verstopfung unseres Patienten könnte zur Not durch das Liegen erklärt werden.

Gleichgewichtsstörungen:

Diese fehlten in keinem der bulbopontinen Fällen. Angefangen beim leichten Schwanken, über das Torkeln bis zur völligen Abasie und Astasie, in manchen Fällen sogar bis zur Akathisie.

Auch in unserem Fall ausgesprochene deutliche Störungen.

Ataxie der Extremitäten:

Gehört ebenfalls zum Bilde der Medulla und Oblongata Tumoren. Das linke Bein unseres Patienten war ataktisch!

Zusammenfassung.

Es wird ein Fall von Spongioblastom mitgeteilt, welches sich von der Brücke bis zum mittleren Brustmark ausdehnt. Der Fall ist nicht nur durch diese ungewöhnliche Ausdehnung, sondern auch durch seinen Verlauf bemerkenswert, welcher zu einer Verwechslung mit einer Encephalomyelitis disseminata Anlaß gab. Die Klinik des Spongioplastoms und die Differentialdiagnose werden erörtert.

Meinen besonderen Dank Herrn Prof. v. Weizsäcker. Nicht zuletzt Herrn Prof. Schmincke. — Mit einschließen möchte ich Herrn Oberarzt Dr. Christian.

Literatur.

Bailey, P.: Die Hirngeschwülste. Ferd. Enke, Verlag, Stuttg. 1936.
Berblinger, W.: Münch. med. W., 1937, S. 1157.
Bodechtel, G.: Handbuch der inn. Med., 1939.
Buckley, R.: Ref. Kongreßbl. f. inn. Med., 1931, Bd. 59, S. 527.
Christiansen, V.: Desgl., 1930, Bd. 57, S. 540.
Flock, H.: Frankf. Z. Path., 1937, S. 289.
Foerster, O., Gagel, O., Mahoney, W.: Arch. Psych., 1939, Bd. 110, S. 1.
Grün, R.: Klin. Woch., 1929, S. 1618.
Heinrich, R.: Arch. Psych., 1926, Bd. 78, S. 643.
Horrax, G.: Ref. Kongreßblatt, 1927, S. 622, Bd. 47.
Jakobi, Löhr: Zschr. f. Nerv., Bd. 130, S. 15.
Jörimann, A.: Jb. Kinder, 1936, Bd. 147, S. 260.
Knauer, H.: Desgl., 1931, Bd. 133, S. 307.
Knauer, Jaensch: Desgl., Bd. 130, S. 265.
Krause, F.: Dsch. Ztschr. Nerv., 1937, S. 14.
Margulis, Model: Ref. Kongreßblatt f. inn. Med., 1928, Bd. 50.
Nonne, M.: Desgl., 1927, Bd. 47, S. 623.
Pette, H.: Münch. med. W., 1927, S. 1409; desgl. 1928, S. 207. — Z. Neurol., 1938, Bd. 161.
Redlich: Monatsschr. f. Psych., 1927, Bd. 64, S. 152.
Scheinker, J.: Dsch. Ztschr. f. Nerv., 1938, Bd. 145, S. 54.
Stenvers: Ztrbl. Neurol. u. Psych., Bd. 35, S. 448.
Zülch, K. J.: Ztrbl. Neurochirurg., 1939, S. 251 u. S. 325.

Lebenslauf.

Als Sohn des Lok.-Führers August Hartmann und seiner Ehefrau Wilhelmine Hartmann, geb. Spengler, wurde ich am 10. November 1915 zu Mannheim geboren. 4 Jahre Volksschule und 9 Jahre Oberrealschule wurden mit Erfolg absolviert. Von April 1935 bis Oktober 1935 Arbeitsdienst. Im Herbste des gleichen Jahres belegte ich zum ersten Male an der Universität in Heidelberg. Nach dem Sommer-Semester 1938 bestand ich das Physikum. Erntehilfe im Sommer 1939, anschließend wurde das erste Trimester in Jena gehört. Nach diesem Trimester kehrte ich nach Heidelberg zurück und schloß mein Studium im Sommer 1940 mit dem Staatsexamen ab.

Ernst Hartmann.

Druckfehler-Berichtigung

Seite 10, Zeile 8 muß es heißen: „Negativer Queckenstedt" statt Queckenstedt positiv.

Seite 17, letzte Zeile muß es heißen: „Abducens" statt Absucens.

Seite 19, Zeile 36 muß es heißen: „der Temperaturwechsel" (siehe Anamnese) statt die Temperatur.

Seite 20, Zeile 8 muß es heißen: „schizophren" statt schyzophren.

Seite 20, Zeile 26 muß es heißen: „Zur Abgrenzung Tumor-Encephalitis" statt Zur Abgrenzung der Tumor-Encephalitis.

Seite 25, Zeile 8 muß es heißen: „negative Queckenstedt" statt positive Queckenstedt.

Seite 25, Zeile 35 muß es heißen: „perivaskulären Exsudaten" statt periphaskulären Exudaten.

Seite 26, Zeile 4 muß es heißen: „der Abducens" statt das Abducens.